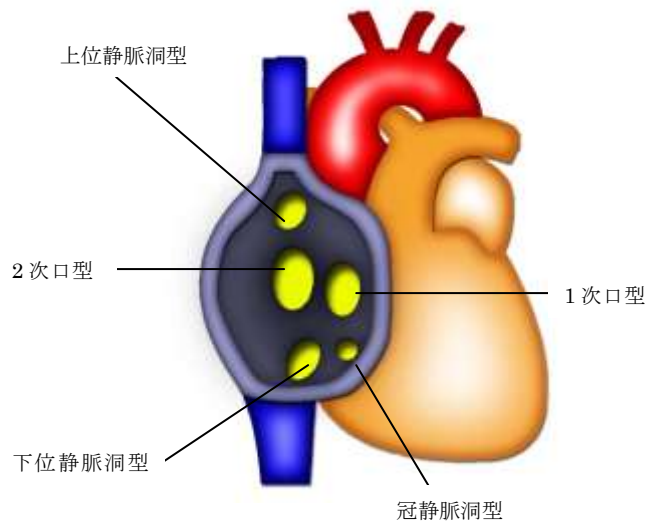
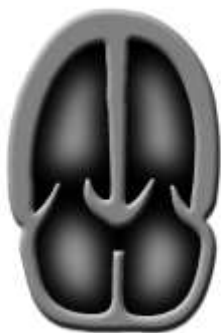

心房中隔欠損

心房中隔欠損は1次口型、2次口型、静脈洞型（上位・下位）、冠静脈洞型、単心房型に分類される。1次口型は心内膜症欠損症にみられ、心室中隔欠損や、僧房弁前尖の裂隙を合併することが多い。2次口型は心房中隔中央部の欠損像として検出され最も頻度が高い。上位静脈洞型は右胸骨縁からのアプローチで、上大静脈が右房へ流入する部位の欠損として検出される。下位静脈洞型は心窩部からのアプローチで短絡血流を検出することにより診断可能である。冠静脈洞型は四腔断面を足側に傾けて冠静脈洞の拡張と異常血流から検出する。



心房中隔欠損の分類



1次口欠損型

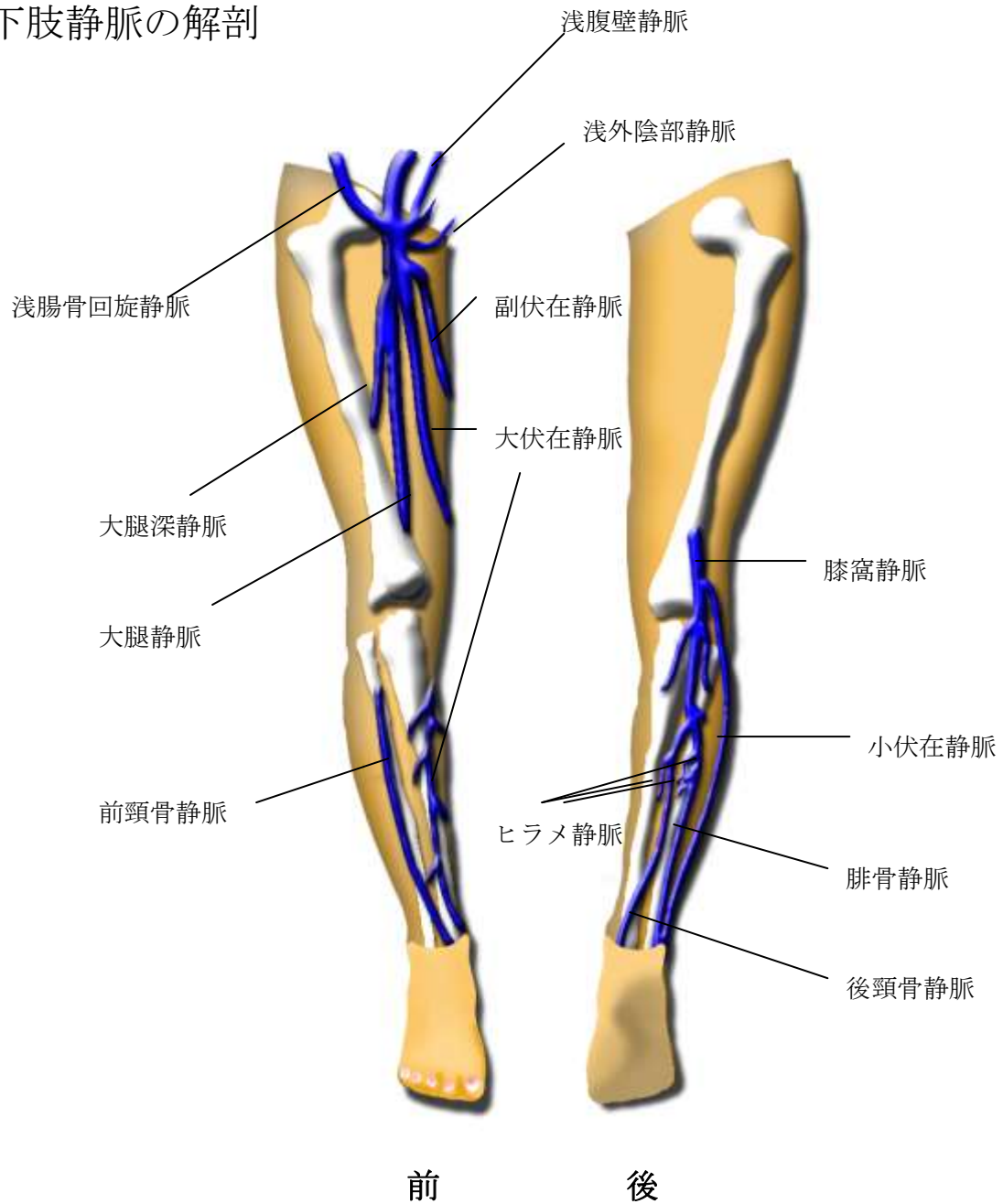


2次口欠損型



上位静脈洞型

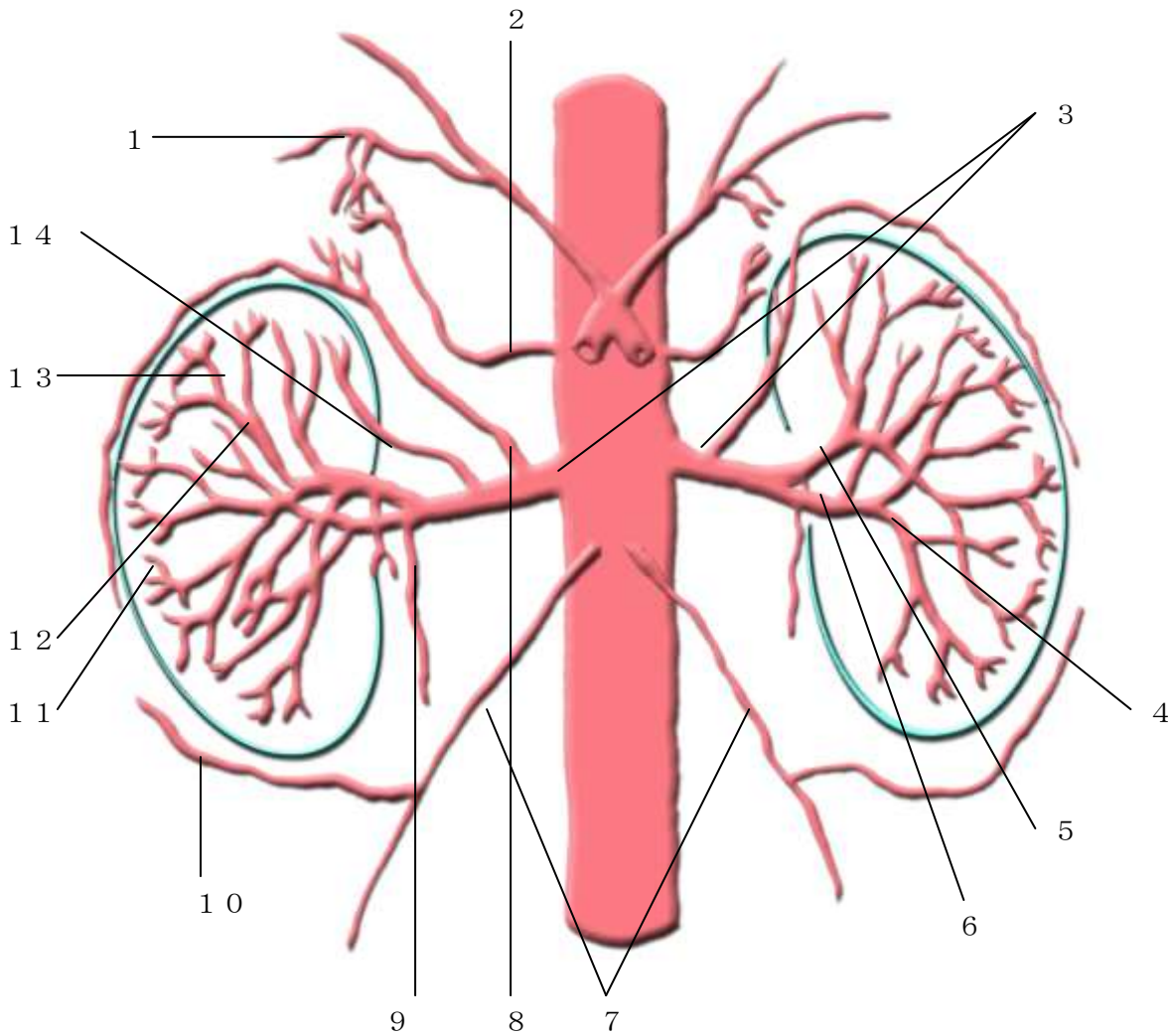
下肢静脈の解剖



浅腹壁静脈 : Superficial epigastric V 浅外陰部静脈 : Superficial external V
 浅腸骨回旋静脈 : Superficial circumflex iliac V 大伏在静脈 : Great saphenous V
 副伏在静脈 : Accessory saphenous V 大腿深静脈 : Deep femoral V 大腿静脈 : Femoral V
 膝窩静脈 : Popliteal V 小伏在静脈 : Small saphenous V ヒラメ静脈 : Soleus V
 前頸骨静脈 : Anterior tibial V 後頸骨静脈 : Posterior tibial V 腓骨静脈 : Peroneal V

右下肢の静脈

腎・副腎動脈



- 1 : 上副腎動脈 (superior adrenal artery)
- 2 : 中副腎動脈 (middle adrenal artery)
- 3 : 腎動脈本幹 (renal artery)
- 4 : 区域動脈 (segmental branch)
- 5 : 背側枝 (dorsal artery)
- 6 : 腹側枝 (ventral branch)
- 7 : 精巢 (卵巢) 動脈 (testicular [ovarian] artery)
- 8 : 下副腎動脈 (inferior adrenal artery)
- 9 : 上尿管動脈 (superior ureteral artery)
- 10 : 下腎皮膜動脈 (inferior renal capsular artery)
- 11 : 弓狀動脈 (arcuate artery)
- 12 : 区域動脈 (segmental artery)
- 13 : 葉間動脈 (interlobar artery)
- 14 : 上極動脈 (superior polar artery)