問題１４　胆石の画像です。誤っているものはどれか？

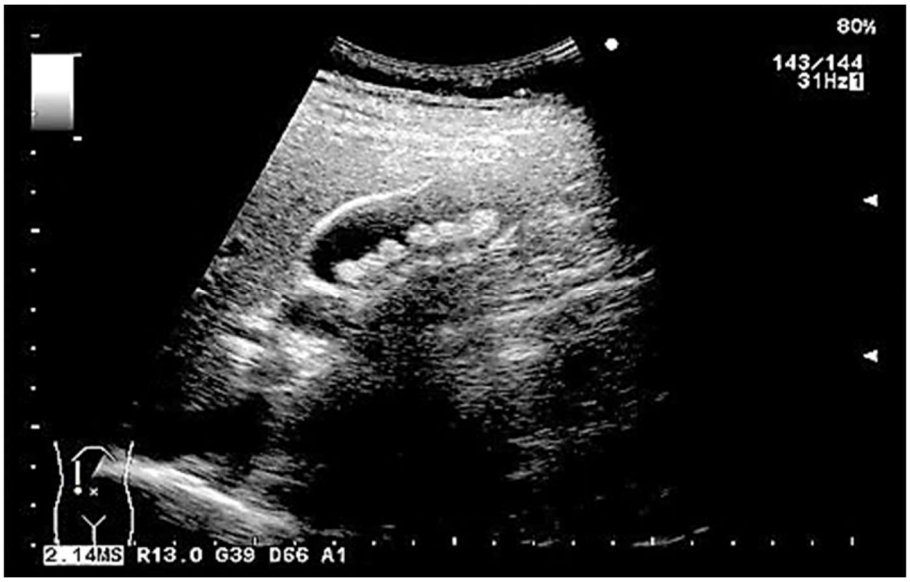

A　１センチ以下の胆石が複数個ある
B　急性の炎症所見を認める
C　胆のう壁が肥厚している
D　体位変換により可動性を確認する必要がある
E　胆のう癌になりやすい

解説と解答１４　（胆石）

A　１センチ以下の胆石が複数個ある　○

B　急性の炎症所見を認める　×

画像から急性炎症に伴う所見は無いです。

C　胆のう壁が肥厚している　×

絶食時、４ミリ以上を肥厚とします。

D　体位変換により可動性を確認する必要がある　○

胆石か隆起性病変かを鑑別するのに、体位変換は有効です。ビジュアル上「胆石」と判断できても、胆石からの音響陰影で壁の一部が観察できない場合も体位変換が必要です。

E　胆のう癌になりやすい　×

胆石＝胆のうがんではありませんが、胆のうがんで手術をした方に、胆石を伴うことが多いとされます。

【胆石のパターン】



典型的な胆石像

胆嚢後壁に高エコーがあり、音響陰影を伴う。



三日月状の胆石像

比較的大きい胆石は表面だけが三日月状に描出され、浮いたように見える。

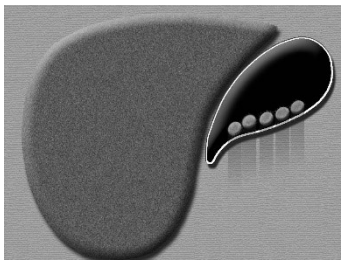

多数の小胆石

音響陰影が弱く、見落としやすい。



萎縮胆嚢の胆石像

胆嚢内腔が見えないので、消化管ガスと紛らわしい。